

1. Паспорт фонда оценочных средств

по дисциплине/модулю, практике Неврология
по специальности 31.08.48 Скорая медицинская помощь

№ п/п	Контролируемые разделы (темы) дисциплины	Код контролируемой компетенции	Результаты обучения по дисциплине	Наименование оценочного средства	
				вид	количество
1	Раздел 1. Общие вопросы клинической неврологии Раздел 2. Частная неврология	УК-1, ПК-6	<p>Знать:</p> <ul style="list-style-type: none"> • клинические проявления ОНМК, эпилептического приступа, синкопальных состояний, острого болевого синдрома, панической атаки, острого спинального синдрома, факоматоза, нейросифилиса, туберозного склероза • клинико-фармакологическую характеристику основных групп лекарственных препаратов, применяемых для оказания неотложной помощи в неврологии; <p>Уметь:</p> <ul style="list-style-type: none"> • разработать план терапевтических действий с учетом течения болезни и ее лечения; • сформулировать показания к избранному методу лечения с учетом этиотропных и патогенетических средств, обосновать фармакотерапию у конкретного больного, определить путь введения, режим и дозу лекарственных препаратов, оценить эффективность и безопасность проводимого лечения; <p>Владеть:</p> <ul style="list-style-type: none"> • методологией абстрактного мышления, анализа и синтеза полученной информации для выбора тактики лечения приемами оказания неотложной помощи при нарушении сознания, судорогах, остром болевом синдроме 	тесты	50

2. ОЦЕНОЧНЫЕ СРЕДСТВА
2.1. Тестовые задания по дисциплине

Тестовые задания с вариантами ответов	№ компетенции, на формирование которой направлено это тестовое задание
1. При поражении отводящего нерва возникает паралич а) Наружной прямой мышцы б) Верхней прямой мышцы в) Нижней прямой мышцы г) Нижней косой мышцы	УК-1, ПК-6
2. Неустойчивость в позе Ромберга при закрывании глаз значительно усиливается при а) Сенситивной атаксии б) Мозжечковой атаксии в) Вестибулярной атаксии г) Лобной атаксии	
3. При поражении зрительного тракта возникает а) Гомонимная гемианопсия б) Биназальная гемианопсия в) Битемпоральная гемианопсия г) Нижнеквадрантная гемианопсия	
4. Обонятельные галлюцинации наблюдаются при поражении: а) Височной доли б) Теменной доли в) Обонятельной луковицы г) Обонятельного бугорка	
5. Половинное поражение поперечника спинного мозга (синдром Броун-Секара) характеризуется центральным параличом на стороне очага в сочетании: а) С нарушением глубокой чувствительности на стороне очага б) С нарушением всех видов чувствительности на противоположной стороне в) С нарушением болевой и температурной чувствительности на стороне очага г) С нарушением всех видов чувствительности на стороне очага	
6. При поражении червя мозжечка наблюдается атаксия: а) Статическая б) Динамическая в) Вестибулярная г) Сенситивная	
7. Верхняя граница проводниковых расстройств болевой чувствительности определяется на уровне Th 10 дерматома при поражении спинного мозга на уровне сегмента: а) Th8 или Th9 б) Th6 или Th7 в) Th9 или Th10	

г) Th10 или Th11	
8. При периферическом парезе левого лицевого нерва, сходящемся косоглазии за счет левого глаза, гиперестезии в средней зоне Зельдера слева, патологических рефлексов справа очаг локализуется: а) В мосту мозга слева б) В левом мостомозжечковом углу в) В правом полушарии мозжечка г) В области вершины пирамиды левой височной кости	
9. Сочетание боли и герпетических высыпаний в наружном слуховом проходе и на ушной раковине, нарушение слуховой и вестибулярной функции является признаком поражения узла: а) Коленчатого б) Вестибулярного в) Крылонебного г) Гассерова	
10. Алексия наблюдается при поражении: а) Угловой извилины б) Верхней лобной извилины в) Парагиппокампальной извилины г) Таламуса	
11. Поражение конского хвоста спинного мозга сопровождается: а) Вялым парезом ног и нарушение чувствительности по корешковому пути б) Спастическим парезом ног и тазовыми расстройствами в) Нарушением глубокой чувствительности дистальных отделов ног и задержкой мочи г) Спастическим парезом ног без расстройства чувствительности и нарушением функции тазовых органов	
12. Истинный астереогноз обусловлен поражением: а) Теменной доли б) Лобной доли в) Височной доли г) Затылочной доли	
13. Выпадение верхних квадрантов полей зрения наступает при поражении: а) Язычной извилины б) Глубинных отделов теменной доли в) Первичных зрительных центров в таламусе г) Наружных отделов зрительного перекреста	
14. Больной со зрительной агнозией: а) Видит предметы, но не узнает их б) Плохо видит окружающие предметы, но узнает их в) Видит предметы хорошо, но форма кажется искаженной г) Не видит предметы по периферии полей зрения	
15. Больной с моторной афазией: а) Понимает обращенную речь, но не может говорить б) Не понимает обращенную речь и не может говорить в) Может говорить, но не понимает обращенную речь г) Может говорить, но речь скандированная	
16. Амнестическая афазия наблюдается при поражении: а) Стыка височной и теменной долей б) Лобной доли	

<p>в) Теменной доли г) Стыка лобной и теменной долей</p>	
<p>17. Сочетание пареза левой половины мягкого неба, отклонения языка вправо, повышения сухожильных рефлексов и патологических рефлексов на правых конечностях свидетельствует о поражении: а) Продолговатого мозга на уровне двигательного ядра IX и X нервов слева б) Продолговатого мозга на уровне X нерва слева в) Колена внутренней капсулы слева г) Заднего бедра внутренней капсулы слева</p>	
<p>18. Компрессионное поражение запирающего нерва сопровождается: а) Болями по медиальной поверхности бедра с иррадиацией в тазобедренный сустав, слабостью приводящих мышц бедра б) Болями по задней поверхности бедра с иррадиацией в тазобедренный сустав, слабостью приводящих мышц бедра в) Болями по передней поверхности бедра, слабостью отводящих мышц бедра г) Болями по наружной поверхности бедра, слабостью отводящих мышц бедра</p>	
<p>19. Хватательный рефлекс (Янишевского) отмечается при поражении: а) Лобной доли б) Теменной доли в) Височной доли г) Затылочной доли</p>	
<p>20. Децеребрационная ригидность возникает при поражении ствола мозга на уровне: а) Красных ядер б) Верхних отделов продолговатого мозга в) Нижних отделов продолговатого мозга г) Моста мозга</p>	
<p>21. Альтернирующий синдром Фовилля характеризуется одновременным вовлечением в патологический процесс нервов: а) Лицевого и отводящего б) Лицевого и глазодвигательного в) Языкоглоточного и блуждающего г) Подъязычного и добавочного</p>	
<p>22. Конструктивная апраксия возникает при поражении: а) Теменной доли доминантного полушария б) Теменной доли недоминантного полушария в) Лобной доли доминантного полушария г) Лобной доли недоминантного полушария</p>	
<p>23. Расстройства памяти типа корсаковского синдрома возникают при поражении: а) Медио-базальных отделов височной доли б) Верхних отделов теменной доли в) Верхних отделов затылочной доли г) Нижних отделов лобной доли</p>	
<p>24. Астереогноз возникает при поражении: а) Верхней теменной дольки б) Язычной извилины теменной доли в) Нижней лобной извилины г) Верхней височной извилины</p>	

<p>25. Центральный парез левой руки возникает при локализации очага:</p> <p>а) В среднем отделе передней центральной извилины справа</p> <p>б) В колоне внутренней капсулы</p> <p>в) В нижних отделах передней центральной извилины слева</p> <p>г) В верхних отделах передней центральной извилины слева</p>	
<p>26. Судорожный припадок начинается с пальцев левой ноги в случае расположения очага:</p> <p>а) В верхнем отделе передней центральной извилины справа</p> <p>б) В переднем адверсивном поле справа</p> <p>в) В верхнем отделе задней центральной извилины справа</p> <p>г) В нижнем отделе передней центральной извилины справа</p>	
<p>27. Особенности нарушения пиломоторного рефлекса имеют топико-диагностическое значение при поражении:</p> <p>а) Спинного мозга</p> <p>б) Гипоталамуса</p> <p>в) Продолговатого мозга</p> <p>г) Четверохолмия</p>	
<p>28. Полушарный парез взора (больной смотрит на очаг поражения) связан с поражением</p> <p>а) Лобной доли</p> <p>б) Височной доли</p> <p>в) Теменной доли</p> <p>г) Затылочной доли</p>	
<p>29. Больной с сенсорной афазией:</p> <p>а) Не понимает обращенную речь и не контролирует собственную</p> <p>б) Не понимает обращенную речь, но контролирует собственную речь</p> <p>в) Может говорить, но забывает название предметов</p> <p>г) Понимает обращенную речь, но не может говорить</p>	
<p>30. Сочетание нарушения глотания и фонации, дизартрии, пареза мягкого неба, отсутствия глоточного рефлекса и тетрапареза свидетельствует о поражении:</p> <p>а) Продолговатого мозга</p> <p>б) Покрышки среднего мозга</p> <p>в) Моста мозга</p> <p>г) Моста мозга</p>	

Все верные ответы стоят на первом месте и выделены красным цветом.

2.2 СИТУАЦИОННЫЕ ЗАДАЧИ

№ п/п	Код трудовой функции	Наименование трудовой функции
И	1	ОЗНАКОМЬТЕСЬ С СИТУАЦИЕЙ И ДАЙТЕ РАЗВЕРНУТЫЕ ОТВЕТЫ НА ВОПРОСЫ
У	-	Пациентка Б. 39 лет, обратилась с жалобами на асимметрию лица, нарушение вкуса на языке, боль и слабость в конечностях. Из анамнеза известно, что 10 дней назад после перенесенного простудного заболевания развилась асимметрия лица слева. Через сутки присоединились слабость мимических мышц справа, слезотечение, нарушение вкуса на языке. Через 4 дня появились боли в мышцах, затем появилась и стала нарастать слабость в

		<p>ногах и руках. Наличие хронических заболеваний отрицает. Состояние тяжелое. Сознание ясное, настроение снижено. Большая пониженного питания, кожа чистая. Дыхание везикулярное, тоны сердца не изменены, тахикардия - до 100—106 ударов в 1 мин, АД 120/75 мм рт. ст. Живот мягкий, равномерно болезненный при пальпации. Печень не пальпируется. Нарушения функции тазовых органов нет. В неврологическом статусе: ЧМН: парез VII-пары с обеих сторон - лагофтальм, грубее справа, затруднение при свисте, надувании щек, невозможность наморщить лоб. Патологии других черепных нервов не выявлено. Выраженный периферический тетрапарез. Сила в дистальных отделах конечностях снизилась до 1-2 баллов. Глубокие рефлексы отсутствуют, гипестезия кистей и стоп. Нервные стволы болезненные. Менингеальных знаков нет. Вибрационная чувствительность на стопах резко снижена. Клинические анализы крови, мочи в норме. ЦСЖ на 12-й день болезни: белок 1,12 г/л, цитоз - 5 клеток в 1 мкл.</p>
В	1	К необходимым в данной ситуации лабораторным методам обследования относятся, обоснуйте:
Э	-	Люмбальная пункция через 7 дней после начала заболевания Через 1 нед после начала заболевания концентрация белка в ликворе становится повышенной
P2	-	Лабораторный метод выбран верно, есть объяснение.
P1	-	Лабораторный метод выбран верно, объяснение не верное или отсутствует.
P0	-	Лабораторный метод выбран неверно.
В	2	К необходимым в данной ситуации инструментальным методам исследования относятся, какой результат мы предполагаем увидеть?
Э	-	Электронейромиография нервов верхних и нижних конечностей Результат: Признаки моторно-сенсорной полиневропатии с рук и ног по демиелинизирующему типу
P2	-	Инструментальный метод выбран верно, результаты предположены верно
P1	-	Инструментальный метод выбран верно, результаты предположены неверно
P0	-	Инструментальный метод выбран не верно
В	3	На основании результатов клинико-лабораторных методов обследования данной пациентке можно поставить диагноз
Э		Острая воспалительная аксонально-демиелинизирующая моторно-сенсорная полиневропатия Гийена-Барре с выраженным тетрапарезом, diplegia facialis, нисходящий вариант.
P2		Диагноз установлен верно, описаны синдромы
P1		Диагноз установлен верно, описаны не синдромы
P0		Диагноз установлен неверно
В	4	Признаками, необходимыми для постановки диагноза полиневропатии Гийена-Барре, являются
Э		Прогрессирующая мышечная слабость более чем в одной конечности
P2		Признаки описаны верно, уточнена локализация
P1		Признак описан верно, локализация не уточнена
P0		Признаки описаны не верно

В	5	В качестве специфической терапии, направленной на купирование аутоиммунного процесса при полиневропатии Гийена-Барре, применяются
Э		Плазмаферез, Пульс-терапия иммуноглобулинами класса G
P2		Отражена вся специфическая терапия
P1		Отражен только один вариант специфической терапии
P0		Лечение отражено не верно
И	2	ОЗНАКОМЬТЕСЬ С СИТУАЦИЕЙ И ДАЙТЕ РАЗВЕРНУТЫЕ ОТВЕТЫ НА ВОПРОСЫ
У	-	<p>Больной Н., 47 лет, одиннадцать месяцев назад появилось постепенное снижение слуха на левое ухо. В течение полугода до этого отмечался постоянный шум в этом же ухе. В последние два месяца к жалобам присоединилась постоянная головная боль, сопровождающаяся тошнотой и головокружением, неустойчивость при ходьбе с отклонением влево, появилось онемение в левой половине лица, асимметрия лица, двоение в глазах.</p> <p>При осмотре: состояние средней степени тяжести. Сознание ясное. Менингеальных знаков нет. Зрачки D=S, на свет реагируют, сходящееся косоглазие за счет левого глаза, двоение при взгляде вперед и влево, снижение слуха слева, легкая сглаженность носогубной складки слева, невозможность полного смыкания век слева, снижение чувствительности на коже лица слева. Сила мышц достаточная во всех группах. В позе Ромберга – отклонение влево, пальце-носовую и пяточно-коленную пробы выполняет с интенцией и промахиванием слева.</p> <p>При офтальмоскопии — застойные диски зрительных нервов.</p>
В	1	Предположите и обоснуйте наиболее вероятный синдромальный диагноз
Э	-	Гемигипестезия лица слева, прозопарез слева, гипоакузия слева, парез левого отводящего нерва, мозжечковая атаксия слева (в позе Ромберга – отклонение влево; пальце-носовую и пяточно- коленную пробы выполняет с промахиванием слева), гипертензионный синдром (постоянная головная боль, сопровождающаяся тошнотой, застойные диски зрительных нервов)
P2	-	Синдромальный диагноз поставлен верно. Диагностированы основные топические синдромы
P1	-	Синдромальный диагноз поставлен неполностью: перечислено не менее 3 топических синдромов
P0	-	Синдромальный диагноз поставлен неверно, перечислено менее 3 синдромов.
В	2	Предложите и обоснуйте наиболее вероятный топический диагноз

Э	-	Синдром поражения левого мосто-мозжечкового угла (ММУ): нарушение функций тройничного, отводящего, лицевого, вестибулокохлеарного нервов слева, поражение левого полушария мозжечка
P2	-	Топический диагноз обоснован верно.
P1	-	Топический диагноз обоснован не полностью, однако указывается на сочетанное поражение мозжечка и черепных нервов
P0	-	Топический диагноз обоснован полностью неверно.
В	3	Предположите и обоснуйте наиболее вероятный клинический диагноз
Э	-	Объемное образование мосто- мозжечкового угла слева. Учитывая: 1) длительность анамнеза, 2) отсутствие анамнестических данных о черепно-мозговой травме, отсутствие менингеальных и общеинфекционных симптомов (гипертермии, миалгии, фотофобии), 3) постепенное нарастание клинической симптоматики, 4) выраженность гипертензионного синдрома, можно предположить наличие у больного объемного образования левого мосто-мозжечкового угла, предположительно – опухоль.
P2	-	Клинический диагноз сформулирован полностью верно.
P1	-	Клинический диагноз сформулирован полностью, однако нет обоснования.
P0	-	Клинический диагноз сформулирован не правильно
В	4	Составьте и обоснуйте план дополнительного обследования пациента на стационарном этапе
Э	-	Магнитно-резонансная томография (МРТ) головного мозга
P2	-	Выбран верный метод нейровизуализационного обследования.
P1	-	Указана необходимость нейровизуализационной диагностики, однако метод выбран неверный (предложена компьютерная томография).
P0	-	Ответ неверный: предложены неинформативные методы диагностики.
В	5	Опишите тактику лечения данного пациента на стационарном этапе
Э	-	Оперативное лечение – костно-пластическая трепанация черепа, удаление объемного образования левого мосто-мозжечкового угла с последующим гистологическим и иммуногистохимическим исследованием

P2	-	тактика лечения выбрана верно.
P1	-	Предложено оперативное лечение, но не указана необходимость гистологического исследования опухоли
P0	-	Тактика ведения данного пациента выбрана полностью неверно.
И	3	ОЗНАКОМЬТЕСЬ С СИТУАЦИЕЙ И ДАЙТЕ РАЗВЕРНУТЫЕ ОТВЕТЫ НА ВОПРОСЫ
У	-	<p>Больная Р., 48 лет, поступила в клинику с жалобами на постоянную интенсивную головную боль, сопровождающиеся тошнотой и, периодически, рвотой, не приносящей облегчения.</p> <p>Из анамнеза: год назад прооперирована по поводу рака правой молочной железы. Со слов родственников, несколько месяцев назад появились и стали постепенно нарастать изменения в поведении больной: неряшливость, эйфоричность, дурашливость, неадекватные поступки на работе. В течение последних недель присоединились интенсивные головные боли, тошнота, рвота.</p> <p>При осмотре: состояние средней степени тяжести, сознание ясное, менингеальных знаков нет. К собственному состоянию не критична, выявляется дурашливость, вязкость, склонность к плоским шуткам, неопрятность. Зрачки D=S, глазные щели симметричны, сглаженность носогубной складки слева. Сила мышц снижена до 3 баллов в левых конечностях, мышечный тонус повышен слева по спастическому типу, сухожильные рефлексы D=S, положительный симптом Бабинского слева. Чувствительных расстройств нет.</p> <p>На глазном дне - явления начального застоя дисков зрительных нервов.</p>
В	1	Предположите и обоснуйте наиболее вероятный синдромальный диагноз
Э	-	<ol style="list-style-type: none"> 1. Нарушения психики, характерные для поражения лобных долей (расторженно-эйфорический синдром): неряшливость, эйфоричность, дурашливость, неадекватные поступки на работе, не критичность к собственному состоянию, вязкость, склонность к плоским шуткам, неопрятность. 2. Центральный парез лицевого нерва (вовлечение нижней мимической мускулатуры- легкая сглаженность носогубной складки) слева, 3. Центральный левосторонний гемипарез (снижение мышечной силы,повышение мышечного тонуса и сухожильных рефлексов слева, + симптом Бабинского слева) 4. Гипертензионный синдром (постоянная, интенсивная головная боль, сопровождающаяся тошнотой и рвотой; по данным офтальмоскопии — явления начального застоя дисков зрительных нервов).

P2	-	Синдромальный диагноз поставлен верно. Диагностированы основные топические синдромы
P1	-	Синдромальный диагноз поставлен не полностью, верно указаны не менее 2 синдромов
P0	-	Синдромальный диагноз поставлен неверно.
B	2	Предложите и обоснуйте наиболее вероятный топический диагноз
Э	-	Синдром поражения правой лобной доли: психопатологические изменения, центральный парез лицевого нерва(VII п. ЧМН) слева, центральный левосторонний гемипарез
P2	-	Топический диагноз обоснован верно.
P1	-	Топический диагноз обоснован не полностью или не обоснован, но указано, что имеется поражение правого полушария головного мозга
P0	-	Топический диагноз обоснован полностью неверно.
B	3	Предположите и обоснуйте наиболее вероятный клинический диагноз
Э	-	Объемное образование правой лобной доли (вероятно метастатического характера). Учитывая 1. Постепенное нарастание симптоматики, 2. Наличие в анамнезе злокачественного новообразования, можно предположить диагноз: «Объемное образование правой лобной доли», предположительно – опухоль метастатического характера.
P2	-	Клинический диагноз сформулирован полностью верно.
P1	-	Клинический диагноз сформулирован полностью, однако нет обоснования.
P0	-	Клинический диагноз сформулирован не правильно
B	4	Составьте и обоснуйте план дополнительного обследования пациента
Э	-	1. Магнитно-резонансная томография (МРТ) головного мозга. 2. Предоперационное обследование (общие анализы крови и мочи, биохимический анализ крови, коагулограмма ЭКГ) 3. Поиск первичного очага или других возможных метастатических очагов (онкопоиск), включающий в себя: ультразвуковое исследование (УЗИ) щитовидной железы, маммографию, консультацию маммолога, мультиспиральную компьютерную томографию (МСКТ) грудной клетки, брюшной полости, малого таза

		(или R – графия грудной клетки, ультразвуковое исследование органов брюшной полости и малого таза)
P2	-	Выбран верный метод нейровизуализационного обследования, указана необходимость предоперационного обследования, онкопоиска.
P1	-	Указана необходимость нейровизуализационной диагностики и предоперационного обследования или онкопоиска. Может быть не расшифрован план предоперационного обследования или онкопоиска и выбрана компьютерная томография в качестве метода нейровизуализации.
P0	-	Ответ неверный: предложены неинформативные методы диагностики.
B	5	Опишите возможную тактику лечения данного пациента на стационарном этапе
Э	-	1. Дегидратация (осмодиуретики – маннитол) 2. Оперативное лечение – удаление объемного образования правой лобной доли с последующим гистологическим и иммуногистохимическим исследованием. 3. По результатам патоморфологического исследования субстрата удаленного объемного образования - решение вопроса о лучевой и полихимиотерапии.
P2	-	Дальнейшая тактика лечения выбрана верно.
P1	-	Указана необходимость оперативного лечения и или дегидратации, или последующего противоопухолевого лечения
P0	-	Тактика ведения данного пациента выбрана полностью неверно.
И	4	ОЗНАКОМЬТЕСЬ С СИТУАЦИЕЙ И ДАЙТЕ РАЗВЕРНУТЫЕ ОТВЕТЫ НА ВОПРОСЫ
У	-	<p>Больной Р., 52 года, поступил в клинику с жалобами на постоянную интенсивную головную боль, сопровождающуюся тошнотой, нарушение зрения, изменение внешности: увеличение надбровных дуг, носа, губ, увеличение стопы на 2 размера, кистей («стали малы старые перчатки»).</p> <p>Из анамнеза: изменения внешности появились около 2 лет назад, постепенно нарастают. Головные боли и снижение зрения появились около 2 месяцев назад.</p> <p>При осмотре: состояние средней степени тяжести, сознание ясное, менингеальных знаков нет. Выпадение латеральных полей зрения с обеих сторон, снижение остроты зрения на правый глаз. Движения глазных яблок в полном объеме, лицо симметрично, глотание и фонация не нарушены. Двигательных и чувствительных нарушений в</p>

		<p>конечностях не выявлено.</p> <p>ST.LOCALIS- увеличение надбровных дуг, носа, губ; увеличение размера кистей и стоп по отношению к длине конечностей и тела.</p> <p>Осмотр окулиста- VIS OS-1,0, VIS OD- 0,2.</p>
В	1	Предположите и обоснуйте наиболее вероятный синдромальный диагноз
Э	-	<p>1. Битемпоральная гемианопсия (выпадение латеральных полей зрения с обеих сторон),</p> <p>2. Амблиопия справа (снижение остроты зрения на правый глаз, VIS</p> <p>3. Гипертензионный синдром (постоянная , интенсивная головная боль неопределенной локализации, сопровождающаяся тошнотой),</p> <p>4. Акромегалия (увеличение надбровных дуг, носа, губ, увеличение размера кистей и стоп).</p>
P2	-	Синдромальный диагноз поставлен верно. Диагностированы основные топические синдромы
P1	-	Синдромальный диагноз поставлен не полностью: перечислено не менее 2 синдромов
P0	-	Синдромальный диагноз поставлен неверно
В	2	Предложите и обоснуйте наиболее вероятный топический диагноз
Э	-	Синдром поражения хиазмы (перекреста зрительных нервов): Битемпоральная гемианопсия, амблиопия справа
P2	-	Топический диагноз обоснован верно
P1	-	Топический диагноз установлен верно, но не обоснован
P0	-	Топический диагноз выставлен неверно.
В	3	Предположите и обоснуйте наиболее вероятный клинический диагноз
Э	-	<p>Объемное образование хиазмально-селлярной области (гипофиза). Учитывая: длительность анамнеза, постепенное ухудшение состояния 2) наличие синдрома акромегалии можно предположить диагноз: «Объемное образование хиазмально-селлярной области», предположительно – гормонпродуцирующая питуитарная аденома.</p>
P2	-	Клинический диагноз сформулирован полностью верно.
P1	-	Клинический диагноз сформулирован верно, однако нет обоснования, или не уточнен диагноз гормонпродуцирующей опухоли гипофиза.

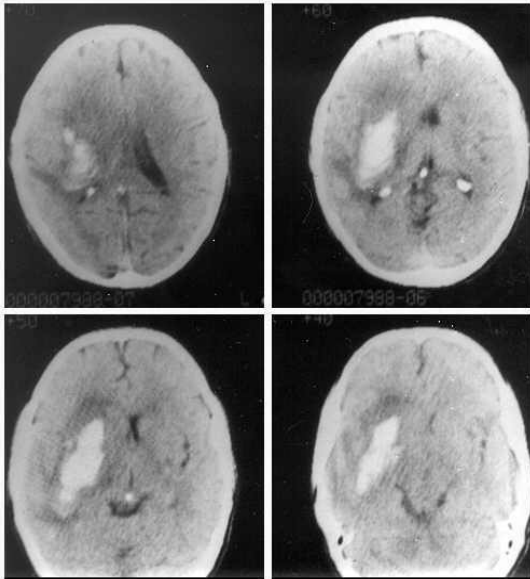
P0	-	Клинический диагноз сформулирован не правильно
B	4	Составьте и обоснуйте план дополнительного обследования пациента на стационарном этапе
Э	-	1. Магнитно-резонансная томография (МРТ) головного мозга. 2. Учитывая наличие эндокринологического синдрома (акромегалия) необходимо проведение лабораторного исследования гормонов гипофиза в крови: адренкортикотропный гормон (АКТГ), пролактин, соматотропный гормон (СТГ), тиреотропный гормон(ТТГ), кортизол 1. Предоперационное обследование (общие анализы крови и мочи, биохимический анализ крови, коагулограмма, ЭКГ)
P2	-	Выбран верный метод нейровизуализационного обследования, правильно указан план предоперационного обследования, указана необходимость исследования уровня гормонов гипофиза.
P1	-	Указана необходимость нейровизуализационной диагностики, однако метод выбран неверный (компьютерная томография) или не указана необходимость исследования гормонов гипофиза в крови или предоперационного обследования.
P0	-	Ответ неверный: предложены неинформативные методы диагностики.
B	5	Опишите тактику ведения пациента
Э	-	1. Оперативное лечение – Трансназальное трансфеноидальное удаление объемного образования хиазмально-селлярной области с последующим гистологическим и иммуногистохимическим исследованием. 2. По результатам патоморфологического исследования субстрата удаленного объемного образования и анализам, выявившим нарушение функции гипофиза - решение вопроса об эндокринной терапии.
P2	-	Дальнейшая тактика лечения выбрана верно
P1	-	Указана необходимость оперативного лечения, но не указана необходимость эндокринной терапии
P0	-	Не указана необходимость оперативного лечения
И	5	ОЗНАКОМЬТЕСЬ С СИТУАЦИЕЙ И ДАЙТЕ РАЗВЕРНУТЫЕ ОТВЕТЫ НА ВОПРОСЫ
У	-	Больной П., 21 год, во время автоаварии ударился головой о ветровое стекло. Терял сознание на 5-7 минут. Машиной скорой помощи доставлен в больницу через 1,5 часа после травмы. При поступлении жалобы на головные боли в лобной области,

		<p>тошноту, при попытках встать - головокружение.</p> <p>При осмотре: состояние средней степени тяжести, сознание ясное, ориентирован в месте, времени и собственной личности. События, произошедшие незадолго до автоаварии, больной не помнит.</p> <p>При осмотре: пульс 84 уд. в мин, АД 135\ 85 мм рт.ст., дыхание ритмичное 18 раз в 1 мин, кожные покровы бледные, сухие.</p> <p>В неврологическом статусе: сознание ясное, быстро истощается на вопросы отвечает адекватно, менингеальных симптомов нет, симптомов очагового поражения нервной системы нет, в позе Ромберга – пошатывание без четкой сторонности.</p>
В	1	Предположите наиболее вероятный клинический диагноз
Э	-	Диагноз: Закрытая черепно-мозговая травма: сотрясение головного мозга
P2	-	Клинический диагноз выставлен верно
P1	-	Клинический диагноз «Сотрясение головного мозга» выставлен, но неправильно сформулирован
P0	-	Клинический диагноз поставлен неверно.
В	2	Обоснуйте клинический диагноз
Э	-	Диагноз установлен на основании факта потери сознания после травмы, наличия общемозговой симптоматики (головные боли в лобной области, тошнота), ретроградной амнезии (события, произошедшие незадолго до автоаварии больной не помнит), отсутствия очаговой неврологической симптоматики.
P2	-	Клинический диагноз обоснован верно.
P1	-	Клинический диагноз обоснован не полностью
P0	-	Клинический диагноз не обоснован
В	3	Опишите тактику ведения пациента на догоспитальном этапе.
Э	-	Целесообразно транспортировать больного в лечебно-профилактическое учреждение, имеющее возможность выполнения компьютерной томографии, и продолжить обследование и лечение в условиях стационара.
P2	-	Тактика ведения выбрана верно
P1	-	Указана необходимость транспортировки в стационар, но не указано, что в стационаре должна быть возможность выполнения

		компьютерной томографии
P0	-	Тактика лечения выбрана неверно
B	4	Составьте и обоснуйте план обследования пациента на стационарном этапе
Э	-	Компьютерная томография (КТ) головного мозга
P2	-	Выбран верный метод нейровизуализационного обследования
P1	-	Указана необходимость нейровизуализационной диагностики, однако метод выбран неверный (магнитно-резонансная томография)
P0	-	Ответ неверный: предложены неинформативные методы диагностики
B	5	Опишите тактику ведения пациента на стационарном этапе
Э	-	1. Постельный режим- 7-9 дней. 2. Умеренная дегидратация 3. Симптоматическое лечение (анальгетики, седативные препараты)
P2	-	Тактика лечения выбрана верно.
P1	-	Указано 2 пункта из 3
P0	-	Тактика ведения данного пациента выбрана полностью неверно.
И	6	ОЗНАКОМЬТЕСЬ С СИТУАЦИЕЙ И ДАЙТЕ РАЗВЕРНУТЫЕ ОТВЕТЫ НА ВОПРОСЫ
У	-	<p>Больной Л., 24 года, при стройке дома упал с балкона и ударился головой о грудку кирпича. Доставлен в больницу через час после травмы. Со слов сопровождающих – при транспортировке был в сознании, адекватно отвечал на вопросы, двигательных нарушений не отмечалось. Однако спустя 30 минут состояние резко ухудшилось - контакт с больным затруднен, был эпизод судорог в правых конечностях.</p> <p>При осмотре: состояние тяжелое, уровень сознания - сопор, дыхание частое до 28 раз в 1 мин., артериальное давление 140/90 мм рт. ст., пульс 54 уд. в 1 мин.</p> <p>В неврологическом статусе: оценка по Шкале ком Глазго - 9 баллов, ригидность затылочных мышц + 2 пальца, симптом Кернига с угла 130 градусов с обеих сторон. Диаметр зрачков D<S, фотореакция слева отсутствует, Сухожильные рефлексy справа высокие, верхняя и нижняя пробы Барре - положительные справа, + симптом Бабинского справа, клонويد правой стопы.</p>
B	1	Предположите и обоснуйте наиболее вероятный

		синдромальный диагноз
Э	-	1. Общемозговая симптоматика (уровень сознания- сопор, ШКГ- 9 баллов), 2. Менингеальный синдром (ригидность затылочных мышц + 2 пальца, симптом Кернига с угла 130 градусов с обеих сторон), 3. Центральный гемипарез справа (сухожильные рефлексы повышены справа, верхняя и нижняя пробы Барре положительны справа, + симптом Бабинского справа , клоноид правой стопы 4. Стволовой синдром: брадикардия(пульс 54 уд. в 1 мин), анизокория с мидриазом слева (диаметр зрачков D<S , слева – расширен, ф о
P2	-	Синдромальный диагноз поставлен верно. Диагностированы основные синдромы
P1	-	Синдромальный диагноз поставлен не полностью: выставлено верно не менее 2 из 4 синдромов
P0	-	Синдромальный диагноз поставлен неверно
В	2	Предложите и обоснуйте наиболее вероятный топический диагноз
Э	-	1. Синдром поражения левой лобной доли (или левого полушария головного мозга), так как имеется центральный правосторонний гемипарез 2. Синдром поражения среднего мозга, так как имеется анизокория.
P2	-	Топический диагноз обоснован верно.
P1	-	Топический диагноз выставлен неверно, но указано, что имеется поражение ствола головного мозга.
P0	-	Топический диагноз обоснован полностью неверно.
В	3	Предположите и обоснуйте наиболее вероятный клинический диагноз
Э	-	Диагноз «Закрытая черепно-мозговая травма (ЧМТ): сдавление головного мозга». Диагноз Закрытой черепно-мозговой травмы выставлен на основании острого развития симптоматики после травмы. Учитывая наличие «светлого промежутка» с последующим появлением и нарастанием очаговой полушарной, менингеальной и стволовой симптоматики, наиболее вероятной клинической формой ЧМТ является сдавление головного мозга.
P2	-	Клинический диагноз сформулирован верно.
P1	-	Клинический диагноз сформулирован верно, но не обоснован

P0	-	Клинический диагноз сформулирован не правильно
B	4	Составьте и обоснуйте план обследования пациента на стационарном этапе
Э	-	1. Компьютерная томография (КТ) головного мозга. 2. Предоперационное обследование: общие анализы крови и мочи, биохимический анализ крови, коагулограмма, ЭКГ
P2	-	Назначена Компьютерная томография головного мозга
P1	-	Назначена Магнитно-резонансная томография головного мозга, или назначена компьютерная томография, но не указана необходимость предоперационного обследования
P0	-	Ответ неверный: предложены неинформативные методы диагностики.
B	5	На компьютерной томографии выявлена субдуральная гематома левой лобно-височной области, смещение срединных структур на 13 мм вправо. Опишите тактику лечения данного пациента.
Э	-	1. Экстренная операция – удаление гематомы Интенсивная терапия: поддержание жизненно важных функций (артериальное давление, дыхание), борьба с отеком мозга, поддержание водно-электролитного и кислотно-щелочного баланса, профилактика осложнений
P2	-	Тактика лечения выбрана верно.
P1	-	Указана необходимость экстренной операции, но не указана необходимость последующей интенсивной терапии
P0	-	Не указана необходимость экстренного оперативного лечения
И	7	ОЗНАКОМЬТЕСЬ С СИТУАЦИЕЙ И ДАЙТЕ РАЗВЕРНУТЫЕ ОТВЕТЫ НА ВОПРОСЫ
У	-	<p>Пациент А., 48 лет, в течение 5 лет страдает артериальной гипертензией, отмечались подъемы артериального давления до 180 - 190/100 - 110 мм рт ст. Злоупотребляет алкоголем, курит. Утром в 10.00, на фоне физической нагрузки упал, не смог самостоятельно подняться, несколько раз была рвота. Был доставлен в приемное отделение.</p> <p>При поступлении в неврологическом статусе: состояние тяжелое, уровень сознания - <u>оглушение</u>, тахипное 35 в мин., АД 170/100 мм рт ст., пульс 98 в мин, ритмичный. Зрачки D=S, фотореакция сохранена. Мышечная сила в левой руке снижена до 2 баллов, в ноге снижена до 3 баллов. <u>Симптом Бабинского</u> слева. Снижение всех видов чувствительности в левых конечностях и на левой половине тела.</p>

		Тазовые функции не контролирует.
В	1	Опишите клинические синдромы, выявленные у больного
Э		Снижение сознания до степени оглушения Левосторонний гемипарез Левосторонняя гемигипестезия
P2		Клинические синдромы описаны верно (2 балла)
P1		Выявлено 2 из 3 синдромов (1 балл)
P0		Клинические синдромы описаны не верно (0 баллов)
В	2	Поставьте и обоснуйте топический диагноз
Э		Очаг поражения локализуется в правом полушарии головного мозга. Топический диагноз установлен на основании наличия у больного левостороннего гемипареза и гемигипестезии с этой же стороны
P2		Топический диагноз поставлен верно (2 балла)
P1		Топический диагноз выставлен верно, но не обоснован (1 балл)
P0		Топический диагноз поставлен не верно (0 баллов)
В	3	<p>При поступлении в стационар, пациенту была выполнена компьютерная томография (КТ) головного мозга. На КТ головного мозга выявлен очаг повышенной плотности в области базальных ядер правого полушария головного мозга, объемом 40 мл, Сдавление ипсилатерального желудочка головного мозга. См. Рисунок 1.</p>  <p>Рисунок 1. КТ головного мозга Сформулируйте наиболее вероятный предварительный диагноз</p>

Э	-	Острое нарушение мозгового кровообращения по геморрагическому типу с формированием гематомы в области базальных ядер правого полушария головного мозга (по данным КТ головного мозга) с левосторонним гемипарезом, гемигипестезией. Артериальная гипертония III стадии, риск 4
P2	-	Диагноз поставлен верно: 2 балла
P1	-	Выставлен диагноз сосудистого поражения головного мозга, но не уточнен характер: 1 балл
P0	-	Диагноз поставлен неверно: 0 баллов
B	4	Обоснуйте поставленный Вами диагноз.
Э	-	Диагноз геморрагического инсульта установлен на основании: 1. Острого развития очаговых (слабость и нарушение чувствительности в левых конечностях) и общемозговых (многократная рвота, головная боль) неврологических нарушений 2. Данных КТ головного мозга в виде очага повышенной плотности в области базальных ядер правого полушария головного мозга, что характерно для внутримозговой гематомы 3. Диагноз артериальной гипертонии (АГ) установлен на основании данных анамнеза (в течение 5 лет отмечалось повышение АД до 180 - 190/100 - 110 мм рт ст);
P2	-	Диагноз обоснован верно (2 балла)
P1	-	Диагноз обоснован не полностью, но перечислено не менее 2 пунктов
P0	-	Диагноз обоснован неверно
B	5	В каких пределах необходимо поддерживать АД у пациента с внутримозговым кровоизлиянием? Обоснуйте.
Э	-	Целевым АД у пациента с внутримозговым кровоизлиянием является 160/90 мм.рт.ст Обоснование: высокие цифры АД (систолическое давление выше 160 мм рт ст) в первые часы после кровоизлияния сопряжены с риском повторного кровоизлияния. Однако резко и быстро снижать АД в острейшем периоде внутримозгового нетравматического кровоизлияния нельзя, поскольку резкое снижение АД может привести к ухудшению церебральной перфузии и усугублению повреждения головного мозга
P2	-	Пределы, в которых необходимо поддерживать АД представлены и обоснованы верно (2 балла)
P1	-	Пределы, в которых необходимо поддерживать АД, представлены верно, однако отсутствует обоснование: 1 балл

P0	-	Пределы, в которых необходимо поддерживать АД, представлены не верно: 0 баллов
И	8	ОЗНАКОМЬТЕСЬ С СИТУАЦИЕЙ И ДАЙТЕ РАЗВЕРНУТЫЕ ОТВЕТЫ НА ВОПРОСЫ
У	-	<p>Больной А., 40 лет, заболел остро. Утром на фоне эмоционального стресса возникла сильная головная боль, по типу «удара топором» в области затылка. Отмечалась однократная рвота, светобоязнь, кратковременное психомоторное возбуждение, сменившееся угнетением сознания.</p> <p>При осмотре невролога в приемном покое: состояние тяжелое. Уровень сознания - сопор. Ригидность мышц шеи, симптом Кернига с двух сторон. Симптомов поражения черепных нервов, двигательных и чувствительных нарушений нет.</p>
В	1	Опишите клинические синдромы, выявленные у больного и обоснуйте синдромальный диагноз
Э		<p>Угнетение сознания до уровня сопора Менингеальный синдром. Менингеальный синдром установлен на основании имеющихся у больного светобоязни, ригидности мышц шеи, симптома Кернига с двух сторон.</p>
P2		Клинические синдромы описаны верно: 2 балла
P1		Менингеальный синдром установлен, но не обоснован: 1 балл
P0		Не выявлен менингеальный синдром: 0 баллов
В	2	Укажите и обоснуйте локализацию патологического процесса
Э		Наличие менингеального синдрома свидетельствует о заинтересованности мозговых оболочек
P2		Локализация процесса указана и обоснована верно (2 балла)
P1		Локализация процесса указана верно, но не обоснована (1 балл)
P0		Локализация процесса указана не верно (0 баллов)
В	3	Сформулируйте наиболее вероятный предварительный диагноз
Э	-	Нетравматическое субарахноидальное кровоизлияние (САК)
P2	-	Предварительный диагноз выставлен верно: 2 балла
P1	-	Выставлен предварительный диагноз сосудистого поражения головного мозга, но не уточнен его характер: 1 балл

P0	-	Предварительный диагноз поставлен неверно: 0 баллов
B	4	Обоснуйте поставленный Вами диагноз.
Э	-	Предварительный диагноз САК установлен на основании клинической симптоматики, характерной для этой патологии (внезапное развитие интенсивной головной боли, тошноты, рвоты; наличие менингеального синдрома). Развитие данной симптоматики происходит вследствие попадания в субарахноидальное пространство крови, которая вызывает раздражение мозговых оболочек.
P2	-	Диагноз обоснован верно: 2 балла
P1	-	Диагноз обоснован не полностью, не учтены все клинические признаки САК: 1 балл
P0	-	Диагноз обоснован не верно: 0 баллов
B	5	Составьте и обоснуйте план обследования пациента
О	-	1. Компьютерная томография (КТ) головного мозга с целью верификации САК 2. Люмбальная пункция для верификации САК, которая проводится в том случае, если при КТ не обнаружены признаки кровоизлияния, и при этом отсутствуют противопоказания к люмбальной пункции 3. После верификации САК необходима срочная консультация нейрохирурга для решения вопроса о дальнейшей тактике обследования и лечения пациента в связи с высокой вероятностью артериальной аневризмы или артериовенозной мальформации как причины САК
P2	-	План обследования составлен и обоснован верно: 2 балла
P1	-	Назначена компьютерная томография и один из пунктов 2-3: 1 балл.
P0	-	План обследования составлен и обоснован не верно: 0 баллов
И	9	ОЗНАКОМЬТЕСЬ С СИТУАЦИЕЙ И ДАЙТЕ РАЗВЕРНУТЫЕ ОТВЕТЫ НА ВОПРОСЫ
У	-	Больной 61 года, поступил в неврологическое отделение больницы с жалобами на преходящее снижение зрения на правый глаз. В течение 20 лет страдает гипертонической болезнью с повышением артериального давления до 180/100 мм. рт. ст., с “рабочими” цифрами боли в сердце при быстрой ходьбе, проходящие после приема нитроглицерина через несколько минут. Вчера днем внезапно появилось снижение зрения на правый глаз (“пелена перед глазами”, затем “ничего не видел”), которое восстановилось через 20 минут. На следующий день был осмотрен окулистом - тромбоза центральной

		<p>вены и центральной артерии сетчатки не было выявлено. Окулистом поликлиники был отправлен на осмотр к неврологу.</p> <p>В неврологическом статусе: общемозговых и <u>менингеальных</u> симптомов нет. Зрачки D=S, средней величины, движения глазных яблок в полном объеме. <u>Нистагма</u> нет. Лицо симметрично. Язык при высовывании из полости рта по средней линии. <u>Парезов</u> конечностей нет, сила достаточная, движения в полном объеме, <u>мышечный тонус</u> не изменен. Сухожильные и периостальные рефлексы S>D. Расстройств чувствительности нет. Положительные <u>рефлексы орального автоматизма</u>.</p> <p>При дуплексном сканировании сонных и позвоночных артерий в устье правой внутренней сонной артерии выявлена атеросклеротическая бляшка, гетерогенная с гиперэхогенными включениями с неровным контуром, суживающая просвет сосуда на</p>
В	1	Опишите клинические синдромы, выявленные у больного
Э		Транзиторное нарушение зрения на правый глаз Пирамидная недостаточность в левых конечностях
P2		Клинические синдромы описаны верно: 2 балла
P1		Клинические синдромы описаны не полностью: 1 балл
P0		Клинические синдромы описаны не верно: 0 баллов
В	2	Сформулируйте наиболее вероятный предварительный диагноз
Э	-	Транзиторная ишемическая атака в бассейне ветвей правой внутренней сонной артерии с преходящим амаврозом. Атеросклероз сосудов головного мозга. Артериальная гипертензия II стадии, II степени, риск 4
P2	-	Диагноз поставлен верно (2 балла)
P1	-	Выставлен диагноз «Транзиторная ишемическая атака» без последующих уточнений или уточнения не верны (1 балл)
P0	-	Не выставлен диагноз «Транзиторная ишемическая атака» (0 баллов)
В	2	Обоснуйте поставленный Вами диагноз.
Э	-	Диагноз Транзиторная ишемическая атака выставлен на основании остро возникшей очаговой неврологической симптоматики, которая регрессировала быстрее, чем за 24 часа, а так же выявления фактора риска ишемического поражения головного мозга (возраст 61год, гипертоническая болезнь в анамнезе, выявление атеросклеротической

		бляшки устье правой внутренней сонной артерии по данным дуплексного сканирования). Диагноз артериальной гипертензии (АГ) установлен на основании данных анамнеза (в течение 20 лет отмечалось повышение АД до 180/100 мм рт ст); установление степени АГ основано на цифрах АД, измеренных при осмотре. Стадия АГ установлена на основании наличия поражения органов-мишеней (головной мозг). Степень риска сердечно-сосудистых осложнений (ССО) поставлена на основании наличия преходящего нарушения мозгового кровообращения.
P2	-	Диагноз обоснован верно (2 балла)
P1	-	Диагноз обоснован не полностью, отражены 1-2 клинические характеристика, например, острое начало и наличие очаговой неврологической симптоматики, но не отражена обратимость симптомов и факторы риска ишемии (1 балл)
P0	-	Диагноз обоснован не верно (0 баллов)
B	4	Составьте и обоснуйте план обследования пациента
Э	-	Все пациенты с ТИА госпитализируются в сосудистый центр или неврологический стационар, им необходимо провести тщательное обследование для исключения ишемического инсульта и иной патологии головного мозга, которая могла бы привести к развитию преходящей очаговой неврологической симптоматики 1. Компьютерная томография (КТ) или магнитно-резонансная томография (МРТ) головного мозга (для исключения инфаркта и иной патологии головного мозга). 2. Общеклиническое обследование: - Общий и биохимический анализы крови (для исключения соматической патологии) - Электрокардиография, эхокардиоскопия (для исключения кардиологической патологии, которая может приводить к кардиогенной эмболии). - Ro грудной клетки (для исключения заболеваний легких)
P2	-	План обследования составлен и обоснован верно (2 балла)
P1	-	Указаны не все пункты плана обследования (1 балл)
P0	-	План обследования составлен и обоснован не верно (0 баллов)
B	5	Перечислите основные направления вторичной профилактики ишемического инсульта для профилактики ишемического инсульта у данного пациента
Э	-	1. Адекватная Гипотензивные препараты 2. Антиагреганты 3. Статины

P2	-	Тактика профилактики составлена и обоснована верно (2 балла)
P1	-	Перечислены не все основные направления вторичной профилактики ишемического инсульта (1 балл).
P0	-	Направления вторичной профилактики ишемического инсульта перечислены неверно (0 баллов)
И	10	ОЗНАКОМЬТЕСЬ С СИТУАЦИЕЙ И ДАЙТЕ РАЗВЕРНУТЫЕ ОТВЕТЫ НА ВОПРОСЫ
У	-	<p>Больной 68 лет доставлен из дома скорой медицинской помощью с жалобами на неловкость и онемение в правых конечностях, нарушение речи (пациент понимал обращенную речь, но собственная речь была представлена речевым эмболом – «нет, нет»). Заболел остро 1 час назад, когда появились вышеуказанные жалобы. Артериальное давление, зафиксированное скорой медицинской помощью, было 170/90 мм рт ст. Длительное время страдает артериальной гипертензией с подъемами артериального давления до 180/100 мм рт. ст., принимает гипотензивные препараты. В анамнезе ишемическая болезнь сердца, три года назад перенес обширный трансмуральный инфаркт миокарда, осложненный постоянной формой мерцательной аритмии.</p> <p>При осмотре: Состояние средней тяжести. В сознании, контактен, ориентирован в месте и времени полностью. Мышечная сила в правой руке снижена до 2 баллов, в ноге снижена до 3 баллов. Симптом Бабинского справа. Нарушение всех видов чувствительности по гемитипу справа. Пациент понимает обращенную речь, собственная речь представлена речевыми эмболами.</p>
В	1	Перечислите клинические синдромы, выявленные у больного
Э		<ol style="list-style-type: none"> 1. Правосторонний гемипарез 2. Правосторонняя гемигипестезия 3. Моторная афазия
P2		Перечислены все 3 синдрома (2 балла)
P1		Указан 1-2 синдрома (1 балл)
P0		Синдромы указаны неверно (0 баллов)
В	2	Сформулируйте наиболее вероятный предварительный клинический диагноз
Э	-	Ишемический инсульт в бассейне левой средней мозговой артерии с правосторонним гемипарезом, гемигипестезией, моторной афазией.

P2	-	Предварит диагноз поставлен верно (2 балла)
P1	-	Выставлен диагноз сосудистого поражения головного мозга, но не уточнен характер, или локализации и синдромов (1 балл)
P0	-	Не выставлен диагноз сосудистого поражения головного мозга (0 баллов)
B	3	Обоснуйте поставленный Вами диагноз
Э	-	Диагноз инсульта установлен на основании остро развившейся очаговой неврологической симптоматики, свидетельствующей о наличии очага в головном мозге, выявления факторов риска ишемического инсульта
P2	-	Диагноз обоснован верно (2 балла)
P1	-	Диагноз обоснован не полностью, но верно указаны острое развитие очаговой неврологической симптоматики (1 балл)
P0	-	Диагноз обоснован неверно (0 баллов)
B	4	Составьте план обследования пациента
Э	-	1. Нейровизуализационные исследования головного мозга (Компьютерная томография или Магнитно-резонансная томография) 2. Общеклиническое обследование: - Электрокардиография - Эхокардиография - Ro грудной клетки - Ультразвуковое исследование сосудов головы и шеи - Лабораторные анализы: общий и биохимический анализ крови, для исключения соматической патологии и оценки свертывающей системы крови.
P2	-	План обследования составлен верно (2 балла)
P1	-	Перечислены не все разделы обследования (1 балл)
P0	-	План обследования составлен неверно (0 баллов)
B	5	Перечислите 3 основных противопоказаний для проведения тромболитической терапии
Э	-	Ишемический инсульт, который развился более чем 4,5 часа назад, или неизвестно точное время начала заболевания Наличие внутримозгового кровоизлияния по данным КТ АД выше 185/110 мм Рт ст
P2	-	Перечислены все 3 противопоказания к тромболитической терапии: 2

		балла
P1	-	Перечислены только 1-2 противопоказания к тромболитической терапии: 1 балл
P0	-	Не представлены противопоказания к тромболитической терапии: 0 балл

3. ПОКАЗАТЕЛИ И КРИТЕРИИ ОЦЕНИВАНИЯ КОМПЕТЕНЦИЙ

3.1. Критерии и шкалы оценивания выполнения тестовых заданий

Код компетенции	Качественная оценка уровня подготовки		Процент правильных ответов
	Балл	Оценка	
УК-1, ПК-6	5	Отлично	90-100%
	4	Хорошо	80-89%
	3	Удовлетворительно	70-79%
	2	Неудовлетворительно	Менее 70%

3.2. Критерии и шкала оценивания знаний обучающихся

Код компетенции	Оценка 5 «отлично»	Оценка 4 «хорошо»	Оценка 3 «удовлетворительно»	Оценка 2 «неудовлетворительно»
УК-1, ПК-6	Глубокое усвоение программного материала, логически стройное его изложение, дискуссионность данной проблематики, умение связать теорию с возможностями ее применения на практике, свободное решение задач и обоснование принятого решения, владение методологией и методиками исследований, методами моделирования	Твердые знания программного материала, допустимы незначительные неточности в ответе на вопрос, правильное применение теоретических положений при решении вопросов и задач, умение выбирать конкретные методы решения сложных задач, используя методы сбора, расчета, анализа, классификации, интерпретации данных, самостоятельно применяя математический и статистический аппарат	Знание основного материала, допустимы неточности в ответе на вопросы, нарушение логической последовательности в изложении программного материала, умение решать простые задачи на основе базовых знаний и заданных алгоритмов действий, испытывать затруднения при решении практических задач	Незнание значительной части программного материала, неумение даже с помощью преподавателя сформулировать правильные ответы на задаваемые вопросы, невыполнение практических заданий

3.3. Критерии и шкала оценивания знаний обучающихся при проведении промежуточной аттестации в форме зачета

«ЗАЧТЕНО» – обучающийся дает ответы на вопросы, свидетельствующие о знании и понимании основного программного материала; раскрывает вопросы Программы по дисциплине верно, проявляет способность грамотно использовать данные обязательной литературы для формулировки выводов и рекомендаций; показывает действенные умения и навыки; излагает материал логично и последовательно; обучающийся показывает прилежность в обучении.

«НЕ ЗАЧТЕНО» - обучающийся дает ответы на вопросы, свидетельствующие о значительных пробелах в знаниях программного материала по дисциплине; допускает грубые ошибки при выполнении заданий или невыполнение заданий; показывает полное незнание одного из вопросов билета, дает спутанный ответ без выводов и обобщений; в процессе обучения отмечаются пропуски лекций и занятий без уважительных причин, неудовлетворительные оценки по текущей успеваемости.